ცალკე ამონაბეჭდი
Отдельный оттиск

საქართველოს სსრ
მეცნიერებათა აკადემიის

მოამბე

СООБЩЕНИЯ

АКАДЕМИИ НАУК
ГРУЗИНСКОЙ ССР

BULLETIN

OF THE ACADEMY OF SCIENCES
OF THE GEORGIAN SSR

66, № 1, აპრილი, 1972

საქართველოს სსრ მეცნიერებათა აკადემიის მოამბე, 66, № 1, 1972
СООБЩЕНИЯ АКАДЕМИИ НАУК ГРУЗИНСКОЙ ССР, 66, № 1, 1972
BULLETIN of the ACADEMY of SCIENCES of the GEORGIAN SSR, 66, № 1, 1972

УДК 616—006.304—092.4

ექსპერიმენტული მედიცინა

კ. ერისთავი (საქართველოს სსრ მეცნ. აკადემიის აკადემიკოსი), ზ. გიორგაძე, ვ. მაღლაკელიძე, ო. მგალობლიშვილი, ძ. გარსიაშვილი, დ. ცაგურია

კამელინში კონსერვირებული სიმსივნის უჯრედების თვისებების შესწავლისათვის

გამოკვლეულია კამელინის მოქმედება სიმსივნურ ზრდაზე როგორც ინდუცირების, ისე ტრანსპლანტირების პირობებში. ექსპერიმენტები ჩატარდა ვირთაგვებზე, რომლებიც დავყავით სამ ჯგუფად (საშუალო წონა 180 გ). ასაცრელი მასალა, ანუ სიმსივნური ქსოვილი, რაც აღებულ იქნა რამდენიმე ვირთაგვიდან (შტამი სარკომა M-1), დაქუცმაცებისა და ჰომოგენიზაციის შემდეგ, გაიყო სამ თანაბარ ნაწილად.

სიმსივნური ქსოვილის პირველი ნაწილი მოთავსდა თერმოსტატში 120° ტემპერატურაზე 3 საათის განმავლობაში, რის შედეგადაც იგი იქცა მკვრივ მოშავო მასად. მეორე ნაწილს დაემატა 100% კამელინი შეფარდებით 2:3-ზე და მოთავსდა ოთახის ტემპერატურაზე (კ. ერისთავისა და ვ. მაღლაკელიძის მეთოდი). მესამე ნაწილს დაემატა ფიზიოლოგიური ხსნარი იმავე შეფარდებით 2:3-ზე და შენახულ იქნა მაცივარში —4° ტემპერატურაზე.

მეორე დღეს სიმსივნური ჰომოგენატის მეორე ნაწილი 24 საათის განმავლობაში ოთახის ტემპერატურაზე კამელინში კონსერვაციის შემდეგ მოთავსდა თერმოსტატში 120° ტემპერატურაზე 3 საათის განმავლობაში. შემდეგ იგი დაფხვნილ იქნა და აეცრა ცხოველთა მეორე ჯგუფს. სიმსივნის მესამე ნაწილი, რომელსაც დამატებული ჰქონდა ფიზიოლოგიური ხსნარი და მოთავსებული იყო მაცივარში (—4°) 24 საათის განმავლობაში, თერმული დამუშავების გარეშე აეცრა ცხოველთა მესამე ჯგუფს.

ყველა შემთხვევაში, აცრის წინ სიმსივნურ ფხვნილს ემატებოდა ფიზიოლოგიური ხსნარი პენიცილინით 1:2 როგორც თერმულ დამუშავებამდე, ისე შემდეგაც, მასალას ვიღებდით ჰისტოლოგიური შესწავლისათვის, ხოლო ჰომოგენატისაგან ვამზადებდით ნაცხებს ციტოლოგიური შესწავლის მიზნით.

ასაცრელი მასალის ციტოლოგიური შესწავლით გამოირკვა, რომ I ჯგუფისათვის ასაცრელ მასალაში აღმოჩნდა მხოლოდ სხვადასხვა ზომის უსტრუქტურო მოშავო მარცვლები. II ჯგუფისათვის ასაცრელ მასალაში აღმოჩნდა სხვადასხვა ზომის უწესრიგოდ განლაგებული მარცვლები, რომლებიც წააგავს დაშლილი ქრომატინის ძაფებს, ე. ი. ბირთვული სტრუქტურისაა. III ჯგუფისათვის ასაცრელ მასალაში ციტოლოგიურად აღმოჩნდა ერთეული შენახული სიმსივნური სარკომა M-1-ის უჯრედები და მათი შიშველი ბირთვები. პრეპარატის ფონს შეადგენდა უწესრიგოდ განლაგებული ქრომატინი ძაფებისა და ბელტების სახით. აცრიდან ორი დღის შემდეგ შემოწმდა სამივე ჯგუფის ცხოველები და აღმოჩნდა ასეთი სურათი:

I ჯგუფი. 10 ცხოველიდან რვას განუვითარდა ინფილტრატი, აქედან სხვებთან შედარებით მოზრდილი ინფილტრატი, აღმოაჩნდა სამ ცხოველს. ამათგან ერთი ცხოველი მოკლულ იქნა ინფილტრატის მორფოლოგიური შესწავლის მიზნით. გაკვეთის შემდეგ ამოღებულ იქნა მკვრივი მრგვალი კვანძი ზომით 1,0×1,0 სმ. განაკვეთზე კვანძში აღმოჩნდა კაფსულის მსგავს წარმოქმნაში მოთავსებული ფხვნილი. კვანძის გარეთა და შიგნითა ზედაპირების ციტოლოგიური შესწავლით აღმოჩნდა ლიზირებული ნეიტროფილები, ერითროციტები, დეგენერაციული ლიმფოციტები ბირთვისა და ციტოპლაზმის ვაკუოლიზაცია, პიკნოზი.

II ჯგუფი. 10 ცხოველიდან რვას ინექციის ადგილზე განუვითარდა ინფილტრატი; აქედან, სხვებთან შედარებით, მოზრდილი ინფილტრატი აღმოაჩნდა ორ ცხოველს. ამათგან ინფილტრატის მიკროსკოპიული შესწავლის მიზნით მოკლულ იქნა ერთი ცხოველი. გაკვეთისას ამოვიღეთ კუდის ფორმის კვანძი ზომით 3,1×1,5 სმ. განაკვეთზე კვანძში აღმოჩნდა კაფსულის მსგავს წარმოქმნაში მოთავსებული ფხვნილი. კვანძის გარეთა და შიგნითა ზედაპირების ციტოლოგიური შესწავლით აღმოჩნდა ლიზირებული ნეიტროფილები და ერითროციტები.

III ჯგუფი. არც ერთ ცხოველს არ განუვითარდა ინფილტრატი.

აცრიდან 6 დღის შემდეგ კვლავ შემოწმდა სამივე ჯგუფის ცხოველები. I ჯგუფში ცხრა ცხოველიდან ინფილტრატი აღმოაჩნდა რვას. II ჯგუფში ინფილტრატი ცხრა ცხოველიდან აღმოაჩნდა ხუთს, ხოლო III ჯგუფში ინფილტრატი არც ერთ ცხოველს არ განუვითარდა.

აცრიდან 8 დღის შემდეგ სურათი არცერთ ჯგუფში არ შეცვლილა. I ჯგუფიდან ინფილტრატის მორფოლოგიური შესწავლის მიზნით მოკლული ცხოველის გაკვეთის შემდეგ ამოღებულ იქნა კვანძი ზომით 1,5×1,3 სმ. კვანძის გაკვეთისას გადმოიღვარა მოყვითალო ფერის მღვრიე სითხე მცირე რაოდენობით. ამ სითხიდან აღებული ნაცხების ციტოლოგიური შესწავლით აღმოჩნდა ერითროციტები, ერთეული ლიზირებული ნეიტროფილები, ფიბროციტები დიდი რაოდენობით, ფიბრობლასტები შედარებით მცირე რაოდენობით. სიმსივნური უჯრედები გვხვდება როგორც შიშველი ბირთვებისა, ისე შენახული უჯრედების სახით, რომელთა უმრავლესობას აღენიშნება დისტროფიულ-დეგენერაციული ცვლილებები.

II ჯგუფიდან ინფილტრატის მორფოლოგიური შესწავლის მიზნით მოკლული ცხოველის გაკვეთის შემდეგ ამოღებულ იქნა კვანძი ზომით 1,0×2,1 სმ. კვანძის გაკვეთისას აქაც გადმოიღვარა მოყავისფრო, მღვრიე სითხე, ამ სითხიდან აღებული ნაცხების ციტოლოგიური შესწავლით ლიზირებული ნეიტროფილების ფონზე აღმოჩნდა სიმსივნური უჯრედები, ფიბრობლასტები და ფიბროციტები, როგორც ცალკეულად განლაგებული, ისე ჯგუფებისა და ბელტების სახით. სიმსივნურ უჯრედებში აღინიშნება ბირთვების ფრაგმენტაცია. გვხვდება მაკროფაგები, რომელთა ნაწილი აქტიურია.

I ჯგუფში აცრიდან 10 დღის შემდეგ რვა ცხოველიდან ინფილტრატი აღმოაჩნდა შვიდს, II ჯგუფში — რვა ცხოველიდან ექვსს, ხოლო III ჯგუფში ინექციის არეში ცვლილება არ აღინიშნა.

აცრიდან 13 დღის შემდეგ, I ჯგუფში რვა ცხოველიდან ინფილტრატი აღმოაჩნდა ექვს ცხოველს, II ჯგუფში რვა ცხოველიდან ექვს ცხოველს. ამ ჯგუფიდან ინფილტრატის მორფოლოგიური შესწავლის მიზნით მოკლული ცხოველის გაკვეთის შემდეგ ამოღებულ იქნა კვანძი ზომით 3,0×1,5 სმ. კვანძიდან გადმოიღვარა მღვრიე მოვარდისფრო სითხე. განაკვეთზე კვანძში აღმოჩნდა ფხვნილი. ამ სითხისა და კვანძის ზედაპირების ციტოლოგიური შესწავლით, ერთეული ლიზირებული ნეიტროფილებისა და ერითროციტების ფონზე აღმოჩნდა სიმსივნური უჯრედები დიდი რაოდენობით, მათ შორის როგორც ერთბირთვიანი ვარიანტებით, ჰიპერქრომული ციტოპლაზმით, ისე მრავალბირთვიანი, გიგანტური უჯრედები (სურ. 1). III ჯგუფში ინექციის არეში ცვლილება არ აღინიშნებოდა.

აცრიდან 20 დღის შემდეგ I ჯგუფში რვა ცხოველიდან არც ერთს არ აღმოაჩნდა ინფილტრატი, II ჯგუფში შვიდი ცხოველიდან ინფილტრატი აღმოაჩნდა მხოლოდ ორს, ხოლო III ჯგუფში 10 ცხოველიდან სამს აღმოაჩნდა მკვრივი კვანძი.

აცრიდან 24 დღის შემდეგ შემოწმებულ იქნა ყველა ჯგუფის ცხოველები. მხოლოდ III ჯგუფში აღმოჩნდა შედარებით დიდი ზომის სიმსივნეები: ორ ცხოველს ზომით 1,0×1,0 სმ, მესამეს — თხილის გულის ოდენობისა სამი კვანძი ცალ-ცალკე განლაგებული, მეოთხეს — 5,5×2,2×2,2 სმ, მეხუთეს —

6,0×2,5×2,0 სმ, მეექვსეს აღმოაჩნდა მუხუდოს ოდენა სიმსივნე; ოთხ ცხოველს კი ასეთი რამ არ აღმოაჩნდა.

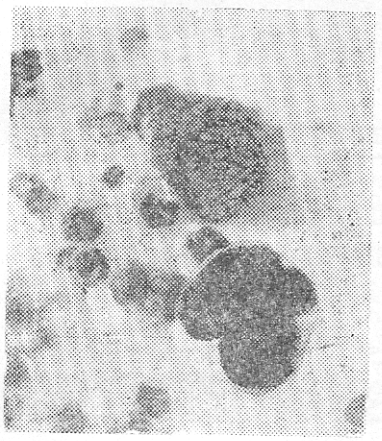

სურ. 1

სურ. 2

აცრიდან 28 დღის შემდეგ I ჯგუფში რვა ცხოველიდან არც ერთს არ აღმოაჩნდა სიმსივნე, II ჯგუფში შვიდი ცხოველიდან სიმსივნე არ აღმოაჩნდა ოთხ ცხოველს, სამ ცხოველს აღმოაჩნდა სიმსივნური ინფილტრატის ნარჩენი. III ჯგუფში სიმსივნეები განაგრძობენ ზრდას.

სურ. 3

ჰისტოლოგიური გამოკვლევისას, ექსპერიმენტის პირველ დღეებში კანქვეშა ქსოვილში ინექციის ადგილზე, როგორც წესი, ვითარდება ასეპტიური რეაქტიული ცვლილებები. მასალის ირგვლივ უჯრედოვან ელემენტებში ჭარბობს ლიმფოციტები, უფრო გვიან — ნეიტროფილები: მესამე-მეოთხე დღიდან შესამჩნევი გახდა შემაერთი ქსოვილის ელემენტების აქტივაცია (პროლიფერაცია). 1—2 კვირის შემდეგ კარგადაა გამოხატული გრანულომის ჩამოყალიბება, რომლის ჰისტოლოგიურ სურათში უკვე ჭარბობს შემაერთქსოვილოვანი ელემენტები ლიმფოიდურ-ჰისტიოციტარული ინფილტრაციითა და ანთების კლასიკური ელემენტების შეცულობით. უჯრედოვან ელემენტებს შორის აღი-

ნიშნება ატიპიური ან სიმსივნური უჯრედების მსგავსი წარმონაქმნი (სურ. 2). ზოგ შემთხვევაში ზემოაღნიშნული ცვლილებების ფონზე გვხვდება მრავალბირთვიანი სიმპლასტების სხვადასხვა ფორმისა და ზომის წარმონაქმნები (სურ. 3).

საქართველოს სსრ ჯანდაცვის სამინისტროს
ექსპერიმენტული და კლინიკური ქირურგიის ინსტიტუტი

(შემოვიდა 18.11.1971)

ЭКСПЕРИМЕНТАЛЬНАЯ МЕДИЦИНА

К. Д. ЭРИСТАВИ (академик АН ГССР), Г. Е. ГЕОРГАДЗЕ, В. С. МАГЛАКЕЛИДЗЕ, О. В. МГАЛОБЛИШВИЛИ, К. Л. ГАРСИАШВИЛИ, Д. А. ЦАГУРИЯ

К ВОПРОСУ ИЗУЧЕНИЯ СВОЙСТВ ОПУХОЛЕВЫХ КЛЕТОК, КОНСЕРВИРОВАННЫХ В КАМЕЛИНЕ

Резюме

Опухолевые клетки (саркома М-1) после 24-часовой консервации в препарате камелин (II группа) и без консервации (I группа) высушивались в термостате при температуре 120°С в продолжение 3 часов. Полученный порошок вводился крысам подкожно.

При цито-гистологическом исследовании на месте инъекции материала, как правило, обнаруживаются изменения. Примерно через 2 недели образуется гранулема, в гистологической картине которой во II группе преобладают соединительнотканые элементы с лимфоидно-гистоцитарной инфильтрацией. Среди клеточных элементов наблюдается атипичные или опухолеподобные клетки. В части случаев, наряду с подобными изменениями, наблюдаются многоядерные симпласты различной формы и величины.

В I же контрольной группе клеточные элементы представлены единичными эритроцитами, лизированными нейтрофилами, в большом количестве фиброцитами и в сравнительно малом количестве фибропластами.

EXPERIMENTAL MEDICINE

K. D. ERISTAVI, G. E. GIORGADZE, V. S. MAGLAKELIDZE, O. V. MGALOBLISHVILI, K. L. GARSIASHVILI, D. A. TSAGURIA

ON THE STUDY OF THE PROPERTIES OF TUMOUR CELLS PRESERVED IN *CAMELLIN*

Summary

Tumour cells (sarcoma M-1)—both preserved for 24 hours in the *Camellin* preparation (group II) and intact ones (group I)—were dried for 3 hours in a thermostat at t. 120°C. The resulting powder was injected subcutaneously into rats. A cyto-histological examination of the injection area as a rule revealed alterations.

About two weeks after the injection a granuloma was formed, in the histological picture of which, in group II, there predominated connective-tissue elements with lympho-histocytic infiltration. Atypical or tumour-like cells were observable among the tissueelements. Along with such alterations multi-nucleate symplasts of various forms and sizes were noted in some cases. In the control group I tissue elements were represented as single erythrocytes, lysed neutrophils, a considerable number of fibrocytes, and a relatively small number of fibroblasts.

Bulletin of the Academy of Sciences of the Georgian SSR. 66, No 1, 1972

Experimental Medicine

K. Eristavi (Academician of the Academy of Sciences of the GSSR), G. Gorgadze, V. Maghlakelidze, O. Mgaloblishvili, K. Garsiashvili, D. Tsaguria

ON THE STUDY OF THE PROPERTIES OF TUMOR CELLS PRESERVED IN CAMELYN

Effect of Camelyn on the tumor growth in conditions of induction, as well as in conditions of transplantation, was studied. Experiments were carried out on rats, which were divided into three groups (average weight 180 g). The inoculative material, i.e. tumor tissue taken from several rats (strain sarcoma M-1), following to chopping and homogenization, was divided into three equal parts.

The first part of the tumor tissue was placed in thermostat at 120° temperature during 3 hours, after which it became a solid blackish mass. 100% Camelyn in the ratio 2:3 was added to the second part and placed in the room temperature (method of K. Eristavi and V. Maghlakelidze). Saline in the same ration 2:3 was added to the third part and was stored in the refrigerator at -4° temperature.

On the second day the other part of the homogenate, following to preservation in Camelyn during 24 hours in the room temperature, was placed in thermostat at 120° temperature during 3 hours. Then it was grinded and inoculated to the second group of animals. The third part of tumor, to which saline was added and was placed in refrigerator (-4°) during 24 hours, after thermal treatment was inoculated to the third group.

In all the cases, before inoculation saline with penicillin 1:2 was added to the tumor powder before thermal treatment, as well a after, materials were taken for histological study, and for homogenate we prepared smears for cytological study.

By cytological study of the inoculative material was find out that for the I group in the inoclative material only different size blackish granules without structure appeared. For the II group in the inoculative material appeared the different size irregularly disposed granules resembling disintegrated chromatin threads, i.e. has a nuclear structure. For the III group in the inoculative material by cytological study there appeared unit preserved cells of tumorous sarcoma M-1 and their bare nuclei. The background of the preparation was constituted irregularly disposed chromatin as threads and blocks. In two days after inoculation animals of all the three groups were examined and the following picture was obtained:

Group I. Eight from the ten animals developed infiltrates, amongst larger as compared with others infiltrate was found in three animals. One animal was killed with the purpose of morphological study of the infiltrate. After dissection a solid round node in the size 1,0X1,0 cm was removed. On the section in the node was found a powder placed in the capsule like mass. By cytological study of the outer and inner surfaces of the node lysed neutrophils, red cells, degenerative lymphocytes, pyknosis.

Group II. Eight animals from ten in the place of injection developed an infiltrate; amongst the large as compared with others infiltrate was found in two animals. Among this animals with the purpose of microscopy one animal was killed. During dissection we removed tail form node in the size 3,1X1,5 c. On the section in the node was found a powder placed in the capsule like mass. By cytological study of the outer and inner surfaces of the node lysed neutrophiles and red cells were found.

Group III. The infiltrate was not developed in animals.

After 6 days from inoculation the animals of all the three groups were examined once again. In the I group infiltrate was found in eight animals from nine. In the II group infiltrate was found only in five animals from nine, and in the III group the infiltrate was not found.

After 8 days from inoculation the picture had not changed. From the I group after dissection of the animal killed with the purpose of morphological study of the infiltrate, a node was removed in the size 1,5X1,3 cm. At dissection of the node yellowish turbid liquid in a small qauntity was spilt. By cytological study of the smears taken from this liquid were found red cells, single lysed neutrophiles, fibrocytes in large quantities, fibroblasts in relatively small quantities. Tumor cells were found as bare nuclei and preserved cells, most of them displaying dystrophic-degeneration changes.

From the II group after dissection of the animal with the purpose of morphological study was removed a node in the size 1,0X2,1 cm. At dissection of the node here also the yellowish turbid liquid was spilt, by cytological study of the smears taken from this liquid on the background of lysed neutrophiles were found tumor cells, fibroblasts and fibrocytes, as separately spaced, so in the form of groups and blocks. In the tumor cells fragmentation of nuclei was observed. Microphages are met, part of them active.

In the I group after 10 days from inoculation, the infiltrate was found in seven animals from nine, in the II group – six from eight, and the III group in the injection area no changes were observed.

After 13 days from inoculation, in the I group infiltrate was found in the six animal from eight, in the II group in six animal from eight. After dissection of the animal killed from this group with the purpose of morphological study a node in the size 2,0X1,5 cm was removed. From the node pinkish turbid liquid was spilt. In the section of the node a powder was found. During cytological study of surfaces of the liquid and node, on the background of single lysed neutrophiles and red cells were found tumor cells in large quantities, amongst with mononuclear, as well as hyperchromic cytoplasm, multinucleate giant cells (Fig. 1). In the III group no changes were observed.

After 20 days from inoculation in the I group none of the eight animals had infiltrate, in the II group two animals from seven had an infiltrate, and in the III group three animals from 10 had solid nodes.

After 24 days from inoculation animals of all the groups were examined. Only in the III group, tumors of relatively large size were found: in two animals in the size 1,0X1,0 cm, in the third – three nodes with the size of a nut spaced apart, in the fourth – 5,5X2,2X2,2 cm, in the fifth – 6,0X2,5X2,0 cm, in the six – tumor of the size of a bean; in four animals the tumor was not observed.

Fig. 1 Fig. 2

After 28 days from inoculation, in the I group no tumor was observed in eight animals, in the II group in four animals the tumor was not found, three had tumor infiltrates residue. In the III group the tumors continue growing.

Fig. 3

At histological studies, in the first days of experiment, on the place of hypodermic injection, as a rule, aseptic reactive changes develop. In the cellular elements around the material lymphocytes prevail, later – neutrophiles; from the third-fourth day activation (proliferation) of connective-tissue elements was marked. After 1-2 weeks formation of granuloma is well expressed, in the histological picture of which there predominated connective-tissue elements lymphoid-histiocytic infiltration and with the containment of classical elements of inflammation. Among the cellular elements atypical or tumorous cells like formations are marked (Fig. 2). In some cases on the background

of above changes formations of different forms and sizes of multinucleate symplasts may be seen (Fig. 3).

Health Ministry of the Georgian SSR
Institute of Experimental and Clinical Surgery
(was submitted on 18.11.1971)

Experimental Medicine

K. Eristavi (Academician of the Academy of Sciences of the GSSR), G. Gorgadze, V. Maghlakelidze, O. Mgaloblishvili, K. Garsiashvili, D. Tsaguria

ON THE STUDY OF THE PROPERTIES OF TUMOR CELLS PRESERVED IN CAMELYN

Tumor cells (Sarcoma M-1) – both preserved during 24 hours in the Camelyn preparation (group II) and intact ones (group I) – were dried during 3 hours in a thermostat at 120°C temperature. The resulting powder was injected subcutaneously into rats. A cyto-histological examination of the injection area, as arule, revealed alterations.

About two weeks after the injection a granuloma was formed, in the histological picture of which, in group II, there predominated connective-tissue elements with lympho-histocytic infiltration. Atypical or tumor-like cells were observable among the tissue-elements. Along with such alterations multinucleate symplasts of various forms and sizes were noted in some cases. In the control group I tissue elements were represented as single erythrocytes, lysed neutrophils, a considerable number of fibrocytes, and a relatively small number of fibroblasts.